Artículo caso clínico. Revista Killkana Salud y Bienestar.Vol. 7, Nº. 1, pp. **169 -176**, enero-abril, 2023
p-ISSN 2528-8016 / e-ISSN 2588-0640. Universidad Católica de Cuenca

MANEJO CLÍNICO PARA LA PRESERVACIÓN DE DIENTE TEMPORAL CON AGENESIA DEL SUCEDÁNEO PERMANENTE

Clinical management for the preservation of temporary tooth with agenesis of the permanent substitute

Ulloa Calderón María Joaquina*[1], Delgado López María Augusta[2], Urgilés Rojas Andrea[3], Abad Freire Viviana Daniela[4]

[1] Carrera de odontología Universidad Católica de Cuenca Campus Azogues.

* mjoaquinauc@gmail.com
madelgadol@ucacue.edu.ec
lurgilesr@ucacue.edu.ec
viviana.abad@ucacue.edu.ec

ORCID: https://orcid.org/0000-0002-8052-954x
ORCID: https://orcid.org/0000-0001-8973-1835
ORCID: https://orcid.org/0000-0001-8678-0180
ORCID: https://orcid.org/0000-0002-1347-8148

Resumen

Las agenesias dentales son patologías que pueden presentarse con relativa frecuencia, en estos casos el manejo conservador del diente temporario es de vital importancia para el desarrollo normal de los maxilares y la salud general de los niños. El objetivo de este reporte clínico es describir el manejo para la preservación de diente temporal con agenesia del sucedáneo permanente. Se atendió a un paciente masculino de 11 años de edad con diagnóstico de periodontitis apical asintomática del segundo molar inferior izquierdo temporal, en el que se observó una amplia lesión a nivel periapical, y agenesia de su sucedáneo, en el plan de tratamiento se incluyó una pulpectomía con agregado de trióxido mineral (MTA) como material de obturación definitivo y posterior colocación de corona de zirconio con el fin de preservar el órgano dentario temporario el mayor tiempo posible. Después de realizar seguimientos radiográficos al mes y a los 6 meses se observó la reducción progresiva de la lesión. Por lo que se demuestra que un diagnóstico clínico y radiográfico

apropiado son de gran importancia para detectar anomalías de número en pacientes con dentición mixta para realizar planes de tratamiento conservadores sin afectar el crecimiento y desarrollo correcto de los maxilares.

Palabras Clave: agenesia dental, MTA, pulpectomía, dientes temporales.

Abstract

Dental agenesis are pathologies that can occur relatively frequently, in these cases the conservative management of the temporary tooth is vital for the normal development of the jaws and the general health of children. The objective of this clinical report is to describe the management for the preservation of temporary tooth with agenesis of the permanent substitute. An 11-year-old male patient diagnosed with asymptomatic apical periodontitis of the lower left primary second molar, in which a wide lesion was observed at the periapical level, and agenesis of its surrogate, a pulpectomy with mineral trioxide aggregate (MTA) as definitive filling material and subsequent placement of a zirconium crown was included in the treatment plan. in order to preserve the temporary dental organ as long as possible. After performing radiographic follow-ups at one month and at 6 months, the progressive reduction of the lesion was observed. Therefore, it is shown that an appropriate clinical and radiographic diagnosis is of great importance to detect number anomalies in patients with mixed dentition to carry out conservative treatment plans without affecting the correct growth and development of the jaws.

Key words: dental agenesis, MTA, pulpectomy, primary teeth.

Introducción

La agenesia dental es una anomalía de número de la dentición, que se define como la ausencia congénita de formación del germen dental, pudiendo presentarse de forma unilateral o bilateral, tanto en la dentición temporal como en la dentición permanente, sin embargo, se ha reportado que esta patología posee mayor repercusiones sobre la dentición permanente (1-4). En América Latina, un estudio realizado por Chappuzeau, indica que la frecuencia de agenesias dentarias es de 5,75%, en dientes permanentes, sin contar el tercer molar; donde las mujeres son las más afectadas en relación a los hombres, así mismo un estudio realizado por Pineda indica que la prevalencia de agenesia dental en dentición mixta fue de 4,2%, donde las mujeres fueron las más afectadas, y el diente afectado con mayor frecuencia fue el segundo premolar inferior en la mayoría de los pacientes, tomando en cuenta que la agenesia dental es menos común en pacientes clase II esqueletal (3). Es necesario mencionar que en el Ecuador no existe evidencia relacionada al caso clínico reportado.

Posterior al diagnóstico de agenesia dental permanente es importante mantener el diente temporal en boca ya que evita el cierre de espacio provocado por las inclinaciones mesiales de los primeros molares(3); por lo que las terapias preventivas son de vital importancia; sin embargo, cuando existe compromiso pulpar en dientes temporarios con extensión de la inflamación o necrosis hasta los conductos radiculares, la pulpectomía es el tratamiento de elección (4).

En el manejo clínico de la preservación de un diente temporal con agenesia del sucedáneo permanente se debe tener especial precaución al momento de elegir el material de obturación de los conductos radiculares puesto que el material seleccionado no debe ser reabsorbible, en este sentido se aprueba el uso de Agregado de Trióxido Mineral (MTA) como material obturador (5).

El MTA al mezclarse con agua estéril forma un gel coloidal con un pH que varía entre 10,2 y 12,5, el cual se endurece en un lapso de 3 hora en presencia de humedad y alcanza una fuerza compresiva de 40MPa en 24 horas y 67MPa en 21 días (2),además tiene buenas propiedades físicas, químicas y biológicas, una de sus propiedades biológicas más importantes es la reparación y formación de hueso, ya que tiene la capacidad de cicatrizar siempre que se prevenga la contaminación bacteriana, forma puentes dentinarios, es biocompatible, baja solubilidad y una radiopacidad mayor que la dentina, permite la regeneración tisular, además, es un material que sella adecuadamente cuando existe comunicación entre el sistema de conductos radiculares y el tejido periapical (4-8).

Después de la obturación con MTA se debe restaurar el O.D; lo más recomendado es el uso de coronas de zirconio ya que van a sustituir de manera completa la porción coronal del diente. El zirconio es un material que ofrece una alternativa estética adecuada ya que permite tener una similitud con los dientes adyacentes, dando una apariencia natural (9), especialmente es ideal usar en aquellos dientes que presentan decoloraciones y tiene como principal ventaja ser biocompatible, durable y posee la capacidad de soportar fuerzas masticatorias y de impacto oclusal, sin fracturarse (10-13), se debe recalcar que no existen muchos reportes de tratamientos similares al caso clínico presentado.

Una de las desventajas es el aumento de la acumulación de biopelícula, sin embargo, Bremer y col. demostraron que las superficies de zirconio no muestran aumento de la formación de biopelícula en comparación con otros materiales cerámicos. Por lo tanto, teniendo en cuenta los aspectos científicos de los materiales, los estudios in vitro disponibles muestran aplicabilidad general de las restauraciones de zirconio. (14)

El objetivo describir el manejo clínico para la preservación de diente temporal con agenesia del sucedáneo permanente.

Reporte de caso clínico

Paciente de 11 años y 4 meses de edad, de sexo masculino acude al Centro de Especialidades Odontologicas de la Universidad Católica de Cuenca sede Azogues, el motivo de consulta fue una revisión dental. No refirió enfermedades sistémicas ni antecedentes médicos de interés. Se conocen antecedentes familiares (padre) relacionados al diagnóstico de agenesia en el presente caso. Presenta dentición mixta segunda fase . Según la escala de Frankl, el paciente presenta un comportamiento positivo.

Al examen clínico intraoral se obtuvo como diagnóstico presuntivo caries de dentina en los O.D 7.5. Al realizar pruebas de sensibilidad pulpar en el O.D 7.5 no presentó reacción, al realizar las pruebas de percusión reaccionó de manera aumentada. Al examen radiográfico se observa en el O.D 7.5 una zona radiolúcida a nivel del ápice radicular, **(Fig. 1A.)** y además se pudo observar agenesia de los O.D 3.5 -4.5. Después del análisis clínico y radiográfico se obtiene como diagnóstico de acuerdo al Consenso de Terminología Diagnóstica recomendada por la Asociación Americana de Endodoncia, una periodontitis apical asintomática del O.D 7.5. El plan de tratamiento propuesto incluyó pulpectomía en el O.D 7.5 y colocación de corona de zirconio NuSmile ZR®. El tratamiento endodóntico se realizó bajo anestesia troncular e infiltrativa en el O.D 7.5 usando lidocaína al 2 % con 1:100 000 epinefrina y aislamiento absoluto, se procedió a eliminar caries y a realizar la cavidad de acceso y se localizó la entrada de tres conductos (distal, mesiolingual y mesiovestibular), se utilizó fresa Gates Glidden #1 para realizar un ligero ensanchamiento de la porción cervical de los conductos **(Fig. 1B.)**, la longitud de trabajo se estableció mediante el localizador de ápice electrónico (PROPEX Pixi) y se confirmó con una radiografía periapical **(Fig. 1C.)**; la instrumentación se realizó con limas K (Maillefer) hasta una lima apical maestra 25 para los conductos mesiales y 30 para el conducto distal, la irrigación se realizó con hipoclorito de sodio (NaOCl) al 2.5%, después de 2 sesiones se obturaron los conductos con MTA (Angelus), finalmente se restauró con ionómero de vidrio. (Vitremer 3M) **(Fig 1D.)** Después de una semana se procedió a la colocación de una corona de zirconio de NuSmile ZR® por lo que se redujo las cúspides vestibulares y linguales manteniendo la inclinación de las mismas, en la superficie oclusal se desgasto 1,5 mm, a nivel vestibular y lingual se desgasto 0,5 mm y en la superficie interproximal 1 mm, conformando el muñón sin hombro, tomando en cuenta que se utilizó fresas de diamante, pimpollo o en llama en las superficies oclusales, fresa de punta fina a nivel vestibular, lingual e interproximal y en la superficie

subgingival se usó una fresa de punta más delgada, así mismo se utilizaron fresas de acabado para tener superficies lisas y ángulos redondeados (14), se seleccionó el número de corona "try-in" y antes de cementar la corona se controló sangrado y humedad para realizar la prueba final y poder comprobar su correcta adaptación y oclusión, una vez realizado dicho procedimiento se colocó la corona de zirconio, la misma que se cemento con NuSmile BioCem ® **(Fig. 1E.)** realizándose controles oclusales.

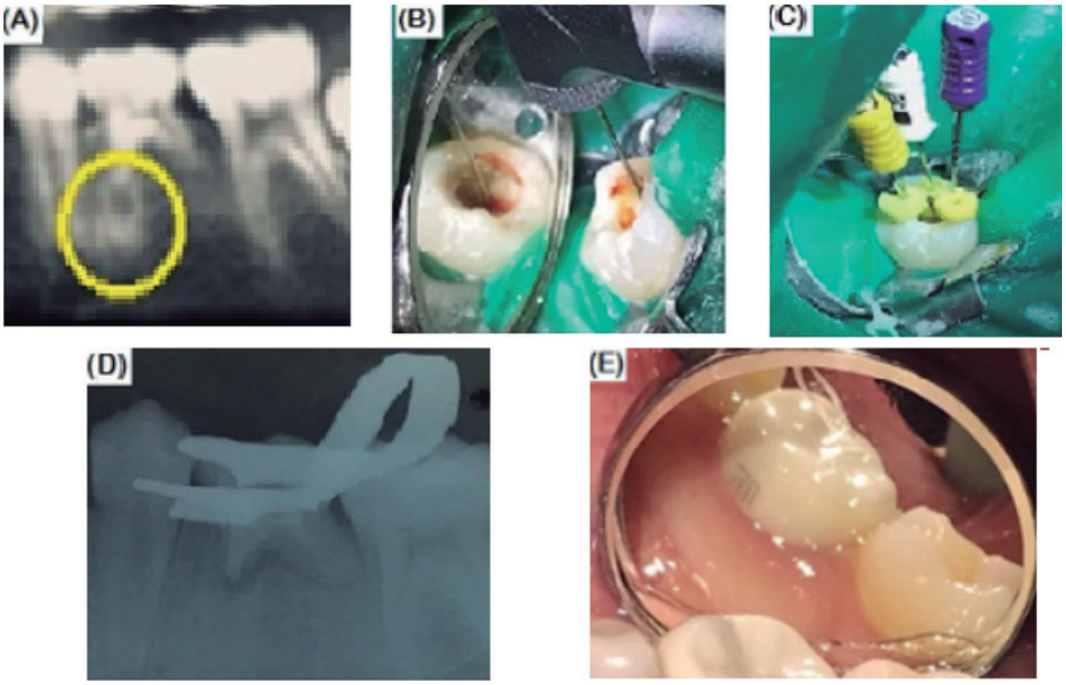

Figura 1. 1A radiografía inicial; 1B preparación tercio cervical de los conductos radiculares; 1C conductometría; 1D obturación con MTA; 1E colocación de la Corona de zirconio NuSmile

Posteriormente se realizó control clínico y radiográfico al mes (Fig. 2A.) y a los seis meses (Fig. 2B.), al año se realizó recementacion de la corona y control endodóntico, en donde se observó una disminución considerable de la lesión en la zona del ápice (Fig. 2C) por lo que se concluye que hasta la fecha el objetivo de la preservación de la pieza ha sido cumplido exitosamente.

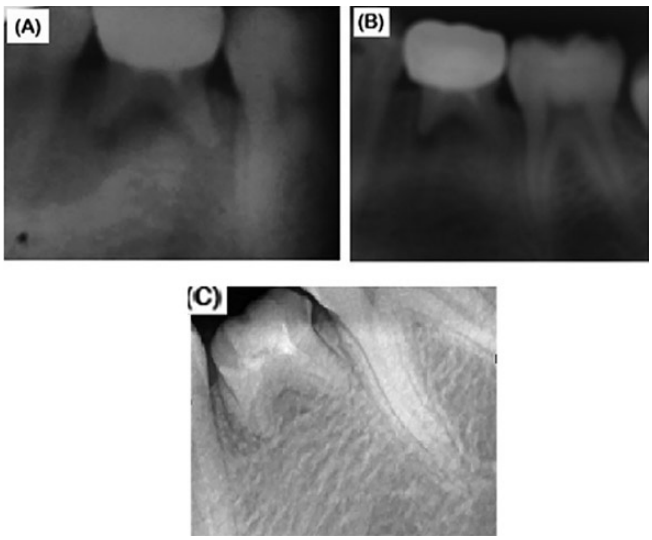

Figura 2. 2A control radiográfico 1 mes; 2B control radiográfico 6 meses; 2C control radiográfico 1 año

Discusión

Se reporta un tratamiento de pulpectomía realizado con MTA en el O.D 75 con agenesia del diente sucedáneo en un paciente masculino de 11 años y 4 meses de edad, que después de realizar los controles respectivos tanto clínicos como radiográficos al mes y a los seis meses, se observa la reducción de la imagen radiolúcida en la zona del ápice.

De acuerdo a la revisión de reportes de casos clínicos con agencia de molares mandibulares existen estudios hechos por O'Sullivan S, Hartwell G(15), Giani y Cedrés(2) en donde indican que el MTA es un excelente material para la obturación después de realizar una pulpectomía en O.D temporales con agenesia del sucesor ya que tiene la capacidad de no reabsorberse y es biocompatible, tiene buenas propiedades de sellado, así mismo promueve la liberación de proteínas como la BMP (proteína morfogenética de hueso) y la TBF-B1 (factor de crecimiento transformador: beta uno), por lo cual son responsables de la formación de tejidos calcificados es por eso que en odontopediatría tanto en dentición decidua y permanente joven ayuda a controlar la extensión apical del material en los canales con forámenes apicales abiertos, otro estudio realizado por Anurag J y cols(6) quienes realizaron una investigación con el objetivo de comparar la capacidad de sellado se demostró que el MTA es uno de los materiales con capacidades superiores para el relleno del extremo de la raíz. El MTA tiene múltiples ventajas, por otra parte un estudio realizado por de Asgary S, Fazlyab M(4) en su caso clínico indica que usó el cemento de mezcla enriquecida con calcio (CEM) como material endodóntico ofreciendo propiedades físicas favorables, como el flujo, el espesor de la película y su capacidad de sellado es similar a MTA, también se ha demostrado que las propiedades antifúngicas de CEM y del MTA son similares ya que ambos inducen la muerte completa de las células fúngicas después de 24 horas, se debe tener en cuenta que la expansión del cemento MTA y CEM es similar, así mismo otro reporte realizado por Aguilar F y cols(5) realizaron una pulpectomía en el O.D 85 y obturaron con Vitapex el mismo que presentó un sellado de la cámara pulpar adecuado y aun después de cinco años el diente se mantuvo en boca sin embargo pasado ese tiempo empezó a existir filtración.

Hoy en día el Biodentine es otro de los materiales que se utilizan también en terapia pulpar, entre sus componentes está el silicato tricálcico, carbonato de calcio y óxido de zirconio, como principales propiedades del material(6), permite además una mejor manipulación, tiempo de fraguado rápido, resistencia a la compresión mayor, incremento de la densidad, menor porosidad y síntesis temprana de dentina reparativa, comparado el MTA; es importante mencionar que existe una gran similitud en los componentes químicos entre el MTA Angelus y Biodentine(5-7).

De acuerdo a todas las características antes descritas de cada material, el MTA es un material con excelentes propiedades físicas, químicas y biológicas, mostrando resultados comparables o incluso superiores a Biodentine y Cem mediante estudios realizados por Soundappan 2014, Bolhari 2015 y KAUR 2017, por lo que ha sido utilizado por un periodo largo de tiempo en la práctica endodóntica obteniendo resultados exitosos.

Con respecto a la colocación de corona de zirconio NuSmile ZR® tienen la ventaja de tener una

gran fortaleza, y de soportar fuerzas masticatorias y de impacto oclusal sin que puedan fracturarse ya que mediante el estudio realizado por Nayana Paul , Raghavendra Swamy K. N , Dhakshaini M.R, Sowmya S, Ravi M.B(9), indican que las coronas de zirconio tienen una mejor precisión de ajuste en relación con las demás coronas; sin embargo, no existen estudios que evalúen el desgaste de los dientes antagonistas a la corona de zirconio para dientes primarios(10); se debe recalcar que no hay muchos reportes de tratamientos similares al caso clínico presentado.

Un caso clínico publicado por Casián J, Guzmán de Hoyos A, en donde usaron una corona prefabricada de zirconio para tratar una mordida cruzada anterior no esqueletal en una niña de ocho años de edad, indicaron es una excelente alternativa ya que no es costoso y no requiere mucha cooperación por parte del paciente y sobretodo es estético (13). Así mismo otro reporte de caso realizado por Gutiérrez D, Garza L y Hernández H, de una paciente de 4 años de edad, que presentaba, lesión cariosa y absceso en O.D 61, realizó tratamiento restaurativo con coronas de zirconio NuSmile, indicando que es una excelente alternativa en restauraciones debido a su biocompatibilidad (14).

Tomando en cuenta todo lo anterior se ha comprobado la efectividad del MTA ya que ha disminuido considerablemente la zona radiolúcida que se encontraba en la región del ápice del O.D 7.5, permitiendo de esta manera conservar el O.D por más tiempo en boca, realizando siempre los controles respectivos, de igual manera se puede indicar como buena alternativa el uso de las coronas de zirconio debido a las propiedades que posee.

Conclusiones

Se evidenció que es de gran importancia un diagnóstico apropiado clínico y radiográfico para detectar anomalías de número en pacientes de dentición mixta para realizar planes de tratamiento conservadores sin afectar el crecimiento y desarrollo correcto de los maxilares.

Referencias bibliográficas

1. Tang Y, Xu W. Therapeutic effects of Pulpotomy and Pulpectomy on deciduous molars with deep caries. Pak J Med Sci. 2017; 33(6):1468-1472.
2. Giani, Andrea, & Cedrés, Cecilia. AVANCES EN PROTECCIÓN PULPAR DIRECTA CON MATERIALES BIOACTIVOS. Actas Odontológicas. 2017 14(1), 4-13. https://dx.doi.org/10.22235/ao.v14i1.1397
3. Feregrino L,Castillo Gutiérrez J, Robles D. Frecuencia de agenesias dentarias en dentición permanente de pacientes que asisten a la clínica de ortodoncia de la Universidad Autónoma de Nayarit-México. Rev. Inv. Inf. Salud [revista en la Internet]. 2016; 11(27):28-34.
4. Asgary S, Fazlyab M. Endodontic Management of an Infected Primary Molar in a Child with Age-

nesis of the Permanent Premolar. IEJ. 2017;12 (1): 119-122.
5. Aguilar F et al. Regeneración tisular como respuesta a pulpectomía en agenesia dental. Reporte de un caso. Rev Odontol Latinoam.2010; 2(2):47-50.
6. Real Aparicio, María Constanza. Comparación de la eficacia de los materiales usados como obturadores retrógrados en cirugías dentales apicales. Revista del Nacional (Itauguá),2019; 11(2),64-101.
7. Kaur M at al. MTA versus Biodentine: Review of Literature with a Comparative Analysis. Journal of Clinical and Diagnostic Research. 2017; (11)8: ZG01-ZG05.
8. Álvarez J, Wolfshon B, Clavera T. Aplicación del MTA en un caso de restauración endodóntica avanzada por vía directa. Presentación de caso. Revista Habanera de Ciencias Médicas.2017;16(4): 586-594.
9. Ayash G, Osman E, Segaan L, Rayyan M, Joukhadar C. Influence of resin cement shade on the color and translucency of zirconia crowns. J Clin Exp Dent. 2020;12(3):e257-63.
10. Ramírez H et al. Evaluación estética de seis tipos de coronas para dientes primarios. Rev de Odontopediatría Latinoamericana.2017; 7(1).
11. Calderón C, Elías M. Coronas de resina vs. Coronas de circonio. Dental Tribune.2018; 3 (15):27-29.
12. Paul N, K. N RS, M.R D, S S, M.B R. Marginal and internal fit evaluation of conventional metal-ceramic versus zirconia CAD/CAM crowns. J Clin Exp Dent. 2020;12(1):e31-7.
13. Casián J, Guzmán de Hoyos A. Tratamiento de una mordida cruzada anterior utilizando una corona pediátrica prefabricada de zirconia. Reporte de un caso. AMOP. 2016; 28(2):50-53.
14. Gutiérrez D, Garza L y Hernández H. Coronas de zirconia Nusmile en prótesis infantil: Reporte de caso clínico. Rev Mex de Estomatología.2017; 4(1):31-32.
15. O'Sullivan S, Hartwell G. Obturation of a Retained Primary Mandibular Second Molar Using Mineral Trioxide Aggregate: A Case Report. Journal of Endodontics .2001; 27(11):703-705.

Recibido: 04 octubre 2022
Aceptado: 19 diciembre 2022